

АНТРОПОЛОГИЯ

ТРИ ЧЕРЕПА ИЗ МЕЛАНЕЗИИ (ОСТРОВА ЛУАЙОТЕ) С ОТВЕРСТИЯМИ В МОЗГОВОЙ КОРОБКЕ: ТРЕПАНАЦИЯ, ГЕНЕТИЧЕСКАЯ ПАТОЛОГИЯ ИЛИ ИНФЕКЦИЯ?

А.А. Свиридов, С.В. Васильев

Представлена попытка интерпретации дефектов, выявленных на трех черепах аборигенов с островов Луайоте (Меланезия). В процессе описания аномалий использованы методические рекомендации отечественных и зарубежных исследователей. С нашей точки зрения, отверстия в церебральном отделе рассмотренных черепов имеют различное происхождение: трепанация, увеличенные теменные отверстия (генетическая патология) и деструкция костей свода черепа, вызванная инфекцией.

Палеопатология, Меланезия, острова Луайоте, трепанация, enlarged parietal foramen.

Введение

В 2013 г. А.А. Свиридовым в Музее Человека (Париж) по краниометрической программе была измерена серия из 68 черепов с островов Луайоте. Эти острова расположены в Тихом океане, в южной части Меланезии, к востоку от крупного о. Новая Каледония. Большая часть коллекции собрана во второй половине XIX в., в период колонизации Луайоте французами. Более поздние черепа обнаружены при археологических исследованиях «погребальных пещер».

Наше внимание привлекли три черепа с отверстиями различных размеров в церебральном отделе. Традиция проведения операций по трепанации черепа была широко распространена в Меланезии вплоть до Второй мировой войны [Martin, 2003]. Однако отверстия на черепе могли образоваться и по многим другим причинам. Р.Т. Стейнбок выделял следующие симуляторы трепанации: 1) увеличение теменных отверстий; 2) дистрофия костей свода черепа; 3) проникающие дефекты, полученные по касательной от удара мечом; 4) раздробленный перелом костей черепа; 5) метастазы рака, миелома; 6) костные неоплазмы (новообразования); 7) деструкция костей свода черепа, вызванные инфекциями (сифилис, туберкулез, микоз); 8) деструкция костей свода черепа, вызванные неспецифическими инфекциями; 9) теменная остеопения (нарушение остеогенеза); 10) посмертные изменения; 11) повреждения костей, полученные в процессе раскопок (цит. по: [Перерва, 2012]).

Материал и методы

Три черепа (два мужских и один женский) были изучены в хранилище Музея Человека (Париж). У нас нет точной информации, к какому хронологическому периоду относится исследуемый материал. Два черепа поступили в музей в 1884 г., данных по третьему индивиду в каталоге музея не сохранилось. До появления христианских миссионеров жители островов оставляли завернутые в циновки трупы в ближайших от их жилищ пещерах и трещинах естественного происхождения. М. Боннафонд, побывавший на островах в 1869 г., отмечает, что климат этих пещер способствовал мумификации останков меланезийцев [Bonnapont, 1871]. Вероятно, черепа были собраны европейскими исследователями в подобных природных «склепах».

Изучение палеопатологий не входило в основную задачу работы, не было возможности провести гистологические и рентгенологические исследования. Принимая во внимание специфичность происхождения материала и обнаруженных патологий, мы решили описать эти случаи с использованием методик отечественных и зарубежных специалистов, приведенных в трудах А.П. Бужиловой и М.Б. Медниковой [Бужилова, 1998; Медникова, 2001].

Череп № 1524 (рис. 1, 2) принадлежал мужчине 20–25 лет с о. Лифу, сведений о поступлении в фонды музея не сохранились. На чешуе лобной, теменных и затылочной костей выявляе-

ны специфические изменения кортикального слоя, напоминающие рисунок апельсиновой корки [Бужилова, 1998 с. 104–105].

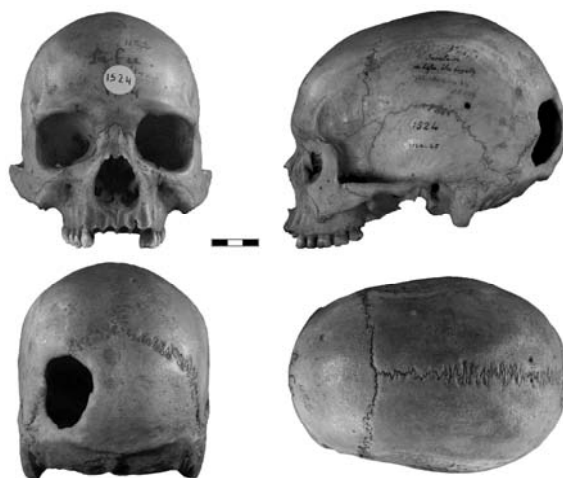

Рис. 1. Череп № 1524.

В левой части чешуи затылочной кости выявлен обширный дефект черепа в виде крупного отверстия (рис. 2) неправильной овальной формы размерами 53×41 мм по наружной пластинке. Со стороны эндокрана размеры отверстия меньше, 43×34 мм. Дефект расположен в левой части чешуи затылочной кости, захватывает участок ламбдовидного шва и прилегающий к нему небольшой участок чешуи левой затылочной кости (рис. 1, 2). Наклон стенок отверстия к внутренней поверхности черепной коробки различны: нижний край отверстия, находящийся сразу над левой верхней выйной линией затылочной кости, — 30–40°; медиальная и латеральные края отверстия — 60–70°; верхний край отверстия, разделенный посередине ламбдовидным швом, — 50–55°. Края отверстия полностью зажили, сформировалась замыкающая пластинка, прикрывающая губчатое вещество, соединяющая на всем протяжении отверстия наружную и внутреннюю пластинки черепного свода, что соответствует выраженной реакции заживления по Й. Немешкери, А. Краловански и Л. Харзани (Nemeskeri J. et al.; цит. по: [Медникова, 2001, с. 46–47]) (рис. 1, 2). По оценке Д.Г. Рохлина, продолжительность жизни оперированного человека с подобной стадией заживления краев трепанации составляет не менее 2–3 лет [1965, с. 174].

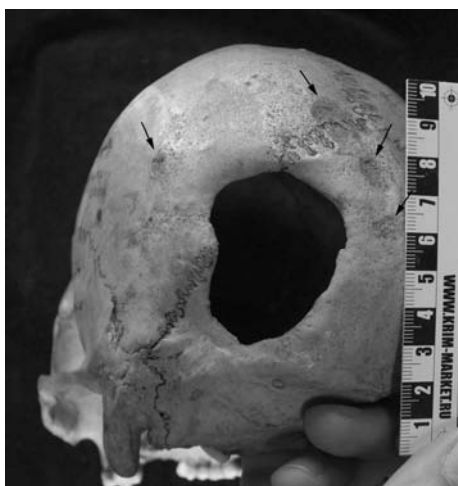

Рис. 2. Дефекты на черепе № 1524. Увеличение.

Три черепа из Меланезии (острова Луайоте) с отверстиями в мозговой коробке...

На расстоянии от 5 до 30 мм от отверстия выявлены четыре участка округлой формы различных размеров (рис. 2), структура поверхности компактной пластинки которых значительно отличается от остальной поверхности теменных и чешуи затылочной кости. В пределах этих участков имеются признаки резорбции и новообразования костной ткани — процессов, не завершенных на момент смерти индивида. Участок 1 расположен на уровне верхней височной линии, в задней части левой теменной кости, размеры 7×7 мм. Участок 2 расположен на границе левой теменной и затылочной кости, на 5 мм левее пересечения сагиттального и ламбдовидного швов, размеры 17×12 мм. Участок 3 расположен вблизи сагиттальной плоскости чешуи затылочной кости, на 7 мм ниже участка 2, размеры 10×5 мм. Участок 4 расположен вблизи сагиттальной плоскости чешуи затылочной кости, на 10 мм ниже участка 3, размеры 5×4 мм. Хотя мы не можем соотнести небольшие очаги резорбции и новообразования на поверхности компактной пластины левой теменной и затылочной кости с трепанацией, обращает на себя внимание их локализация вокруг отверстия.

Череп 7985 (рис. 3–5) принадлежал мужчине 20–25 лет с о. Лифу, происходит из коллекции Cailliot, в Музей Человека был передан в 1884 г.



Рис. 3. Череп № 7985.



Рис. 4. Череп № 7985. Симметричные дефекты в районе теменных отверстий.

Венечный шов почти полностью зарос, за исключением участка в районе брегмы. Сагиттальный и ламбдовидный швы открыты, кроме небольшого участка в районе лямбды, о котором будет сказано далее. На чешуе лобной, теменных и затылочной костей выявлены специфические изменения кортикального слоя, напоминающие рисунок апельсиновой корки.

В районе лямбды, несколько ближе к левой теменной кости, прослеживается дефект в виде углубления (рис. 5) размерами 30×15 мм, глубиной 3–4 мм. Углубление вытянуто вдоль шва между левой теменной костью и небольшой вставочной косточкой в районе лямбды. Участок шва, затронутый дефектом, зарос, остальные участки ламбдовидного и сагиттального швов

открыты. Мы склоняемся к версии, что закрытие шва на небольшом участке могло стать результатом процесса заживления после перенесенной травмы. Вместе с тем нельзя исключить, что преждевременное зарастание шва на небольшом участке привело к образованию дефекта.

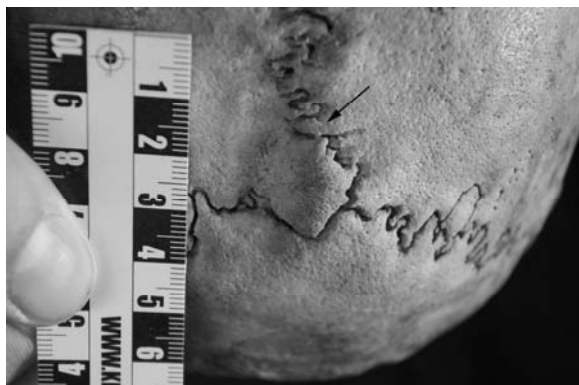


Рис. 5. Череп № 7985. Углубление в районе схождения сагиттального и ламбдовидного швов.

На черепе имеются два симметрично расположенных дефекта (рис. 3, 4) в виде округлых отверстий в районе питательных отверстий теменных костей (*foramina parietalia*). Наружный диаметр отверстий значительно больше внутреннего. На левой теменной кости размеры дефекта составляют 30 мм снаружи и 10 мм изнутри. На правой теменной кости — 25 мм снаружи, 8,5 мм изнутри. Внутренний и внешний края отверстий расположены под различным углом, от 20–25 до 60° (рис. 3, 4). Максимальный угол наклона стенок отверстий отмечен на участках, близких к сагиттальному шву, минимальный — на латеральных участках отверстий. На передней стенке левого теменного отверстия наблюдается участок пористой структуры, представляющий собой, по всей видимости, обнаженное губчатое вещество кости. Вся остальная плоскость, в которой расположен обнаженный участок, представлена замыкающей пластинкой.

Череп № 8018 (рис. 6, 7) принадлежал женщине 30–35 лет с о. Лифу, в музей поступил из коллекции Cailliot, в Музей Человека был передан в 1884 г. В задней части правой теменной кости, в районе питательного отверстия, выявлен дефект в виде округлого чашеобразного углубления, заканчивающегося небольшим отверстием в полость черепа. Верхняя граница (22×24 мм), значительно больше внутренней (4×2 мм). Внутренняя поверхность дефекта имеет признаки резорбции и новообразования костной ткани. Следы выраженной васкулярной реакции свидетельствуют, что на момент смерти индивида эти процессы не завершились. К латеральному краю дефекта примыкает округлая область размером 10×7 мм, также со следами продолжавшихся на момент смерти индивида процессов резорбции кортикального слоя кости. Кроме того, кортикальный слой чешуи лобной и теменных костей имеет признаки васкулярной реакции, сопровождавшейся новообразованием костной ткани.

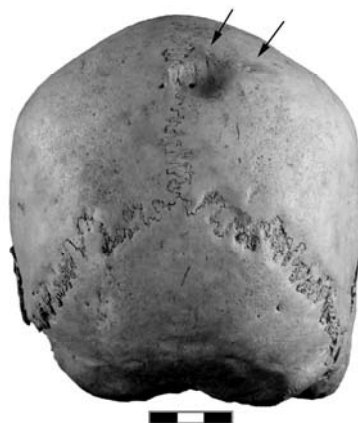

Рис. 6. Череп № 8018.

Три черепа из Меланезии (острова Луайоте) с отверстиями в мозговой коробке...

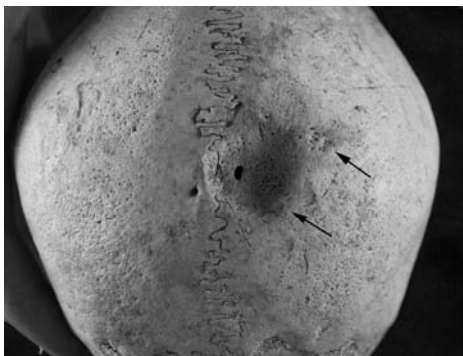


Рис. 7. Череп № 8018. Дефект в районе правого теменного отверстия.

Результаты и обсуждение

Все три рассмотренных черепа имеют на чешуе лобной, теменных и затылочной костей признаки васкулярной реакции, напоминающие апельсиновую корку. А.П. Бужилова в качестве возможной интерпретации предложила последствие холодцового стресса, связанного с регулярным пребыванием человека на открытом воздухе, или холодной погоды с повышенной влажностью [1998, с. 104–105]. При изучении коллекции с островов Луайоте подобные изменения кортикального слоя костей мозгового отдела наблюдались на многих черепах.

Череп № 1524 (рис. 1, 2)

По нашему мнению, крупное отверстие в затылочной кости черепа № 1524 является результатом трепанации. J.W. Verano описывает четыре техники трепанации, выделенные на костных останках с территории Южной Америки: 1) скобление, 2) линейные надрезы, 3) циркулярное шпунтование (желобление), 4) бурение с резанием (цит. по: [Перерва, 2012]). Черепа, операции на которых были проведены методом скобления или циркулярного шунтирования, показали максимальный процент выживаемости пациента. Исследователь отмечает, что техника скобления является наиболее ранней в Южной Америке и выполнялась, по-видимому, обсидиановыми ножами [Verano, 2003].

Уменьшение диаметра отверстия трепанации от наружного края к внутреннему позволяет говорить, что операция была выполнена методом скобления или циркулярного шпунтования. При хорошо зажившем крае трепанации два эти метода сложно различимы [Andrushko, 2008].

Показания к операции

Основным показанием к трепанации являлся перелом свода черепа, при котором необходимо было срочно извлечь осколки кости и предотвратить отек мозга. На островах Новой Британии при военных столкновениях между племенами аборигенов воины использовали пращу. Частые травмы головы в подобных столкновениях, по мнению N.G. Dan, привели к тому, что шаманы научились лечить вдавленные переломы черепа [1994, р. 281]. E. Hadfield пишет, что на о. Увеа (один из островов Луайоте) основным показанием к трепанации был особый вид головной боли, в излечении которого не помогали другие способы [1920, р. 198–199]. Местный врач мог принять решение об операции и в других случаях: при эпилепсии, депрессии или даже просто плохом самочувствии [Martin, 2003].

Перспективы выживания

На островах Новая Британия (расположены восточнее о. Новая Гвинея) в племени Толаи без использования металлических инструментов добивались высоких показателей успешных операций — 70–75 % [Martin, 2003; Dan, 1994]. Подобный результат указывает на профессионализм древних хирургов, однако не является исключительным. В доколумбовом Перу следы полного заживления обнаружены на 64,8–77,5 % черепов (в зависимости от включения в статистику случаев ритуальных посмертных трепанаций), в неолите Франции — 90 %, в центрально-германском неолитическом очаге — 90,5 %, в неолите — раннем железном веке Дании — 79 % [Медникова, 2001, с. 27]. В европейской медицинской практике XVIII–XIX вв. смертность при трепанации колебалась от 50 до 100 %.

Существует целый ряд факторов, объясняющих неудачи европейской медицины XVII–XIX вв. Представления врачей того времени о лечении не всегда совпадали с правилами современной

медицины; так, в книге Atkins «Военно-морской хирург» автор рекомендует проводить операции в трюме корабля, в тесном месте, при свете свечи, так как воздух вреден для мозга [Dan, 1994].

G. Martin, ученый из Новой Зеландии, выделял следующие факторы успешных операций: использование одноразовых инструментов, проведение операции на свежем воздухе, применение антисептиков (в Меланезии это было кокосовое молоко) [2003].

В монографии М.Б. Медниковой указаны факторы, выделенные исследователями В.Я. Дермусом, Т. Анда, А. Грдличко: операции проводились без вскрытия твердой мозговой оболочки; применялись снотворные средства, для того чтобы пациент избежал шока; военные травмы в обществе, не имевшем рубящего металлического или огнестрельного оружия, были не столь тяжелые, поэтому удаление костных обломков было относительно простой операцией [2001, с. 28].

Техника трепанаций в Меланезии

Практика трепанаций у меланезийских шаманов описана I. Brodsky, как и набор меланезийских хирургических инструментов и перевязочных материалов, хранившихся в отделении хирургии Университета Сиднея. Эти инструменты были собраны на островах Новой Британии в конце XIX в. Для операции меланезийцы использовали акулий зуб, осколок обсидиана, кость из крыла летучей мыши, расщепленную бамбуковую палочку, заточенный обломок морской раковины [Brodsky, 1938].

Рана промывалась соком еще зеленого кокосового ореха, им же мыл руки хирург. Разрез в разных случаях мог быть продольным, V- или Y-образным [Watters, 2007], X-образным [Hadfield, 1920]. После произведения разреза два помощника хирурга оттягивали кожу головы с помощью ротанговых веревок, привязанных к прядям волос пациента. При переломе черепа хирург удалял крупные фрагменты кости, затем тщательно выискивал небольшие осколки черепа. Кости свода черепа скоблили обломком обсидиана. Если пациент терял сознание, хирург, перед тем как продолжить, ждал, когда больной вновь придет в себя. В результате операции оставалось гладкое отверстие круглой или овальной формы. Кожу головы сшивали с помощью иглы из кости крыла летучей мыши и нитей, сделанных из кокосовых или ротанговых волокон. Операция длилась около часа. После операции рана промывалась кокосовым соком, волосы вокруг нее сбрасывались. На череп накладывалась повязка из внутреннего слоя коры определенного дерева или из листов банана. Листья банана перед использованием в качестве перевязочного материала несколько секунд держали над раскаленными углями. Непосредственно на место трепанации накладывалась сетка из ротанга в качестве плотной защиты. Повязка менялась каждые 5–6 дней. Полное выздоровление обычно происходило через 2–3 недели [Brodsky, 1938].

Традиции трепанации в Меланезии были распространены довольно широко вплоть до начала Второй мировой войны, однако во второй половине XX в. подобные случаи становятся все более редкими. В 1980-х гг. большая часть жителей Новой Британии уже не помнили, что их предки умели делать подобные операции [Martin, 2003].

Череп № 7985 (рис. 3, 4, 5)

Нами рассматриваются две версии происхождения отверстий в теменных костях.

Трепанация. Скошенные внутрь края отверстий можно интерпретировать как результат трепанации методом выскабливания. Практически вся плоскость между наружными и внутренними краями отверстий покрыта замыкающей пластинкой, что говорит о продолжительной жизни индивида после операции. Стенки отверстий не сохранили следов инструментов, которыми была выполнена трепанация. Вокруг дефектов поверхность компактного вещества покрыта многочисленными питательными отверстиями, что может указывать на воспалительный остит.

Симметричность дефектов и их расположение в районе питательных отверстий теменных костей позволяют выдвинуть вторую версию — *enlarged parietal foramen* (увеличенные теменные отверстия). Это генетическая патология, вариант дефекта интермембральной оссификации теменных костей в верхнем заднем углу теменной кости, вблизи пересечения сагиттального и ламбдовидного швов. В литературе также называется *fenestrae parietales symmetricae, foramina parietalia permagna, и giant parietal foramina* [Christoph, 2013, p. 543].

При нормальном окостенении васкуляризированной мембраны данная часть теменной кости обычно окостенеет в течение пятого месяца беременности. У маленьких детей это может проявляться как увеличенный задний родничок, *cranium bifidum* [Little et al., 1990, p. 453]. *Cranium bifidum* может наблюдаться в районе большого родничка и имеет ту же природу. В период 5–7 лет, как правило, *cranium bifidum* закрывается, от него остаются симметричные отверстия в теменной или лобной области. Группа американских ученых во главе с В.В. Little исследовали

Три черепа из Меланезии (острова Луайоте) с отверстиями в мозговой коробке...

медицинские данные девяти семей, в которых встречались подобные патологии. Они отмечают, что все пациенты имели нормальный интеллект, у них не обнаружено мозговых грыж или других аномальных признаков [Ibid., p. 457]. При такой патологии скошенные вовнутрь края отверстий могут быть результатом наращивания кости. Это подтверждается тем, что в районе сагиттального шва, оссификация которого должна было произойти в возрасте 5–7 лет, угол наклона края наиболее крутой, в то время как латеральные края отверстий имеют угол в 20–25°. Многочисленные питательные отверстия вокруг дефектов могут отмечать раннюю стадию проявления симметричного остеопороза или быть результатом остеокластического ремоделирования в области образования новой костной ткани вокруг закрывающегося увеличенного теменного отверстия [Hoffman, 1979, p. 714].

Череп № 8018 (рис. 6, 7)

Интерпретация подобных дефектов без результатов рентгена и гистологии невозможна. К сожалению, нам был доступен только визуальный осмотр материалов. Возможные варианты интерпретации: трепанация; несимметричное увеличение теменного отверстия (генетически обусловленное); метастазы рака; деструкция костей свода черепа, вызванная инфекциями (сифилис, туберкулез, микоз и др.). На наш взгляд, характер поверхности дефекта и структура надкостницы вокруг него говорит скорее об их инфекционной природе.

Заключение

Нами описаны и проанализированы дефекты на трех черепах с островов Луайоте (Меланезия), два из которых были переданы в Музей Человека (Париж) в 1884 г., данных о времени появления третьего черепа в фондах музея не сохранилось.

Дефект на черепе № 8018, вероятно, имеет инфекционное происхождение. Однако использованные нами методы не дают возможности утверждать это сколь-либо определенно.

Отверстие на черепе № 1524, судя по всему, образовалось в результате трепанации. Описание случаев трепанаций из Меланезии представляет интерес для палеопатологов, так как процедура подробно описана в литературе XIX — первой половины XX в., когда исследователи могли непосредственно наблюдать за операцией, собирать сведения о причинах назначения лечения.

На черепе № 7985, с нашей точки зрения, присутствует редкая генетическая патология *enlarged parietal foramen*. В палеоантропологической литературе часто можно встретить предостережение от отнесения подобных дефектов к трепанации, однако не всегда даются изображение и описание природы этой патологии.

По-видимому, отверстия в церебральном отделе рассмотренных черепов имеют различное происхождение.

БИБЛИОГРАФИЧЕСКИЙ СПИСОК

- Бужилова А.П.* Палеопатология в биоархеологических реконструкциях // Историческая экология человека: Методика биологических исследований. М., 1998. С. 87–121.
- Медникова М.Б.* Трепанации у древних народов Евразии. М.: Науч. мир, 2001. 304 с.
- Перерва Е.В.* Случай трепанации у сарматов (по антропологическим материалам из могильника Пегрузное I) // Вестн. МГУ. Сер. 23. 2012. Вып. 2. С. 123–133.
- Рохлин Д.Г.* Болезни древних людей. Л.: Наука, 1965. 304 с.
- Andrushko V.A., Verano J.W.* Prehistoric Trepanation in the Cuzco Region of Peru: A View Into an Ancient Andean Practice // Amer. Journ. of physical anthropology. 2008. Vol. 137. P. 4–13.
- Bonafont M.* Des sépultures aux îles Loyalty // Bull. de la Société d'anthropologie de Paris. 1871. II Sér. T. 6. S. 236–240.
- Brodsky I.* The trephiners of Blanche Bay, New Britain. Their instruments and methods // British Journ. of Surgery. 1938. Vol. 26. P.1–9.
- Griessenauer C.J., Veith Ph. et al.* Enlarged parietal foramina: A review of genetics, prognosis, radiology, and treatment // Childs Nerv Syst. 2013. Vol. 29. P. 543–547.
- Dan N.G.* Neurosurgery in the pre-European era in Australia // Journ. of Clinical Neuroscience. 1994. Vol. 1 (4). P. 280–284.
- Hadfield E.* Among the natives of the Loyalty group. L.: Macmillan, 1920.
- Hoffman J.M.* On the likelihood that Mallin and Rathbun mistook an enlarged parietal foramen for a trephination // Bull. of the New York Academy of Medicine. 1979. Vol. 55 (7). P. 708–716.

А.А. Свиридов, С.В. Васильев

Little B.B., Knoll K.A., Klein V.R., Heller K.B. Hereditary Cranium bifidum and symmetric parietal foramina are the same entity // Amer. Journ. of Medical Genetics. 1990. Vol. 35. P. 453–458.

Martin G. Why Trepan? Contributions from Medical History and the South Pacific. Chapter 23 // Breitwieser R., Arnott R., Finger S., Smith C. Trepanation: History, Discovery, Theory (Studies on Neuropsychology, Development, and Cognition). 2003. Swets & Zeitlinger B.V., Lisse, The Netherlands. P. 323–346.

Verano J.W. Trepanation in Prehistoric South America: Geographic and Temporal Trends over 2,000 Years // Trepanation. History, Discovery, Theory. 2003. P. 223–236.

Watters David A.K. Skull trepanation in the Bismarck Archipelago // Papua New Guinea Med. Journ. 2007. Mar-Jun. Vol. 50 (1–2). P. 20–24.

Москва, ИЭА РАН
vasbor1@yandex.ru
sviridovarh@rambler.ru

The paper presents an attempt to interpret the defects identified at the three skulls natives of the Loyalty Islands (Melanesia). During the description of the anomalies used guidelines of domestic and foreign researchers. From our point of view, the holes in the cerebral department considered the skulls have different origins: trepanation, an enlarged parietal foramen (genetic pathology) and the destruction of the bones of the cranial vault, caused by an infection.

Paleopathology, Melanesia, the Loyalty Islands, trepanation, enlarged parietal foramen.